

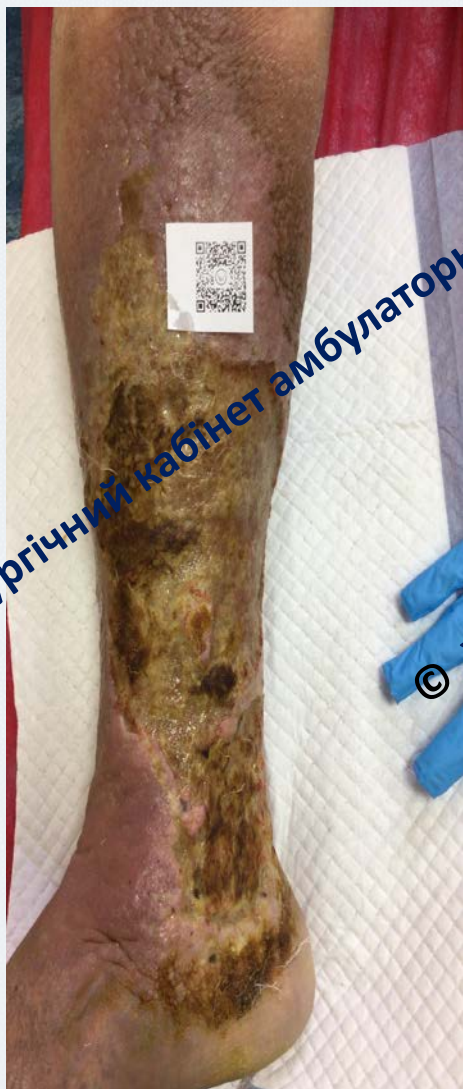# Клінічний випадок №3

Пацієнт - 79 років, чоловік.

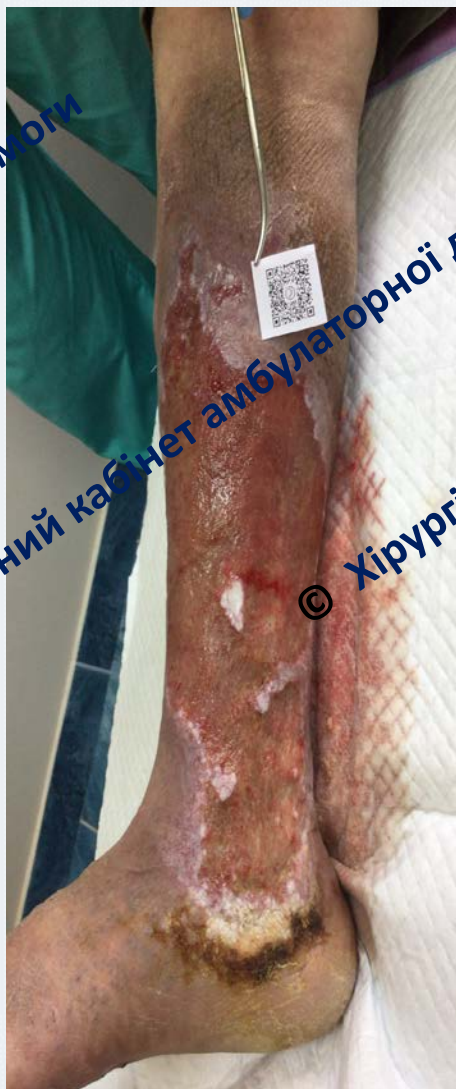# Локалізація рани: передньомедіальна поверхня гомілки

Глибина	0.5cm
Інфекція	Так
Рівень болю	8 з 10
Краї рани	Мацерація
Біль в рані	Постійний
Характер рани	Венозна виразка
Запах ексудату	Не приємний запах
Навколишня шкіра	Мацерація, екзема
Кількість ексудату	Значний
Характер ексудату	Лімфатичний
Раневе ложе	Некро/фібрин/струп

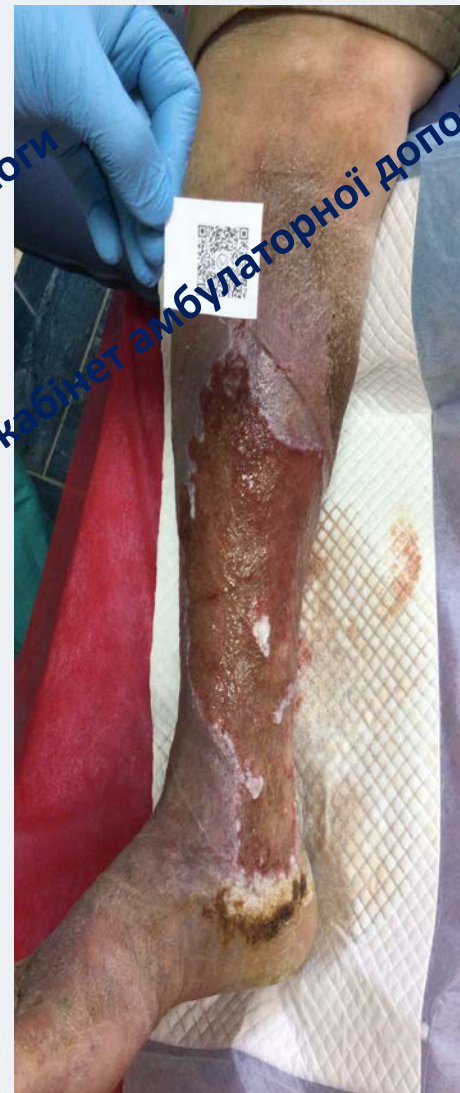# 31 день спостереження



2019-05-28



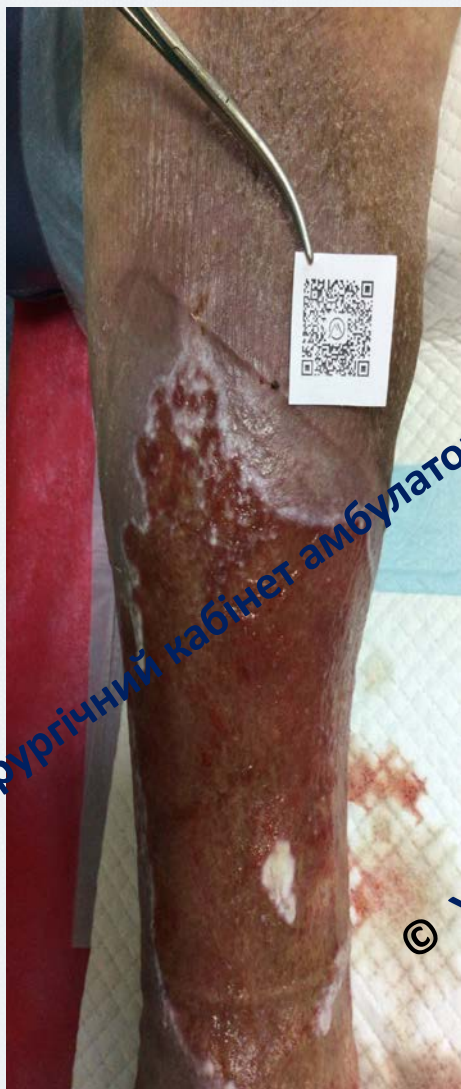2019-06-10



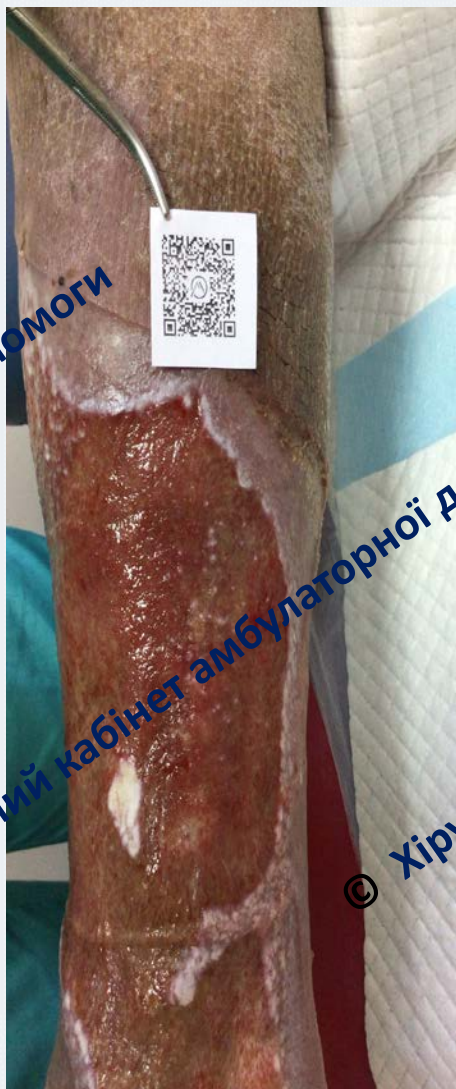2019-06-12

© Хірургічний кабінет амбулаторної допомоги

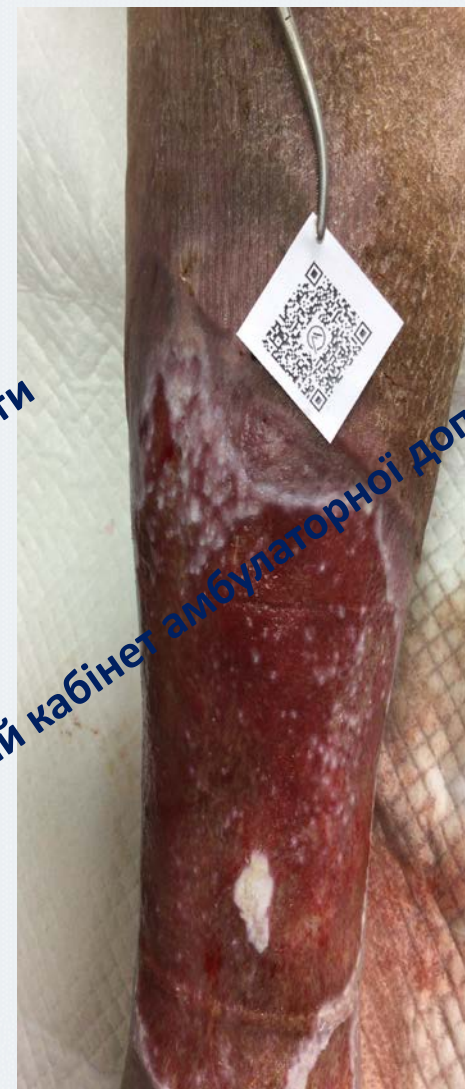# 31 день спостереження



2019-06-14



2019-06-14



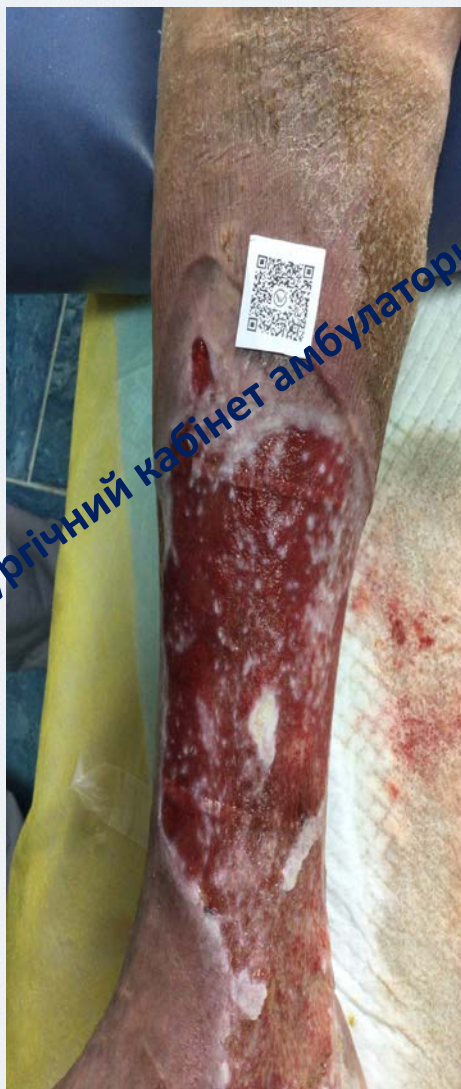2019-06-18

© Хірургічний кабінет амбулаторної допомоги

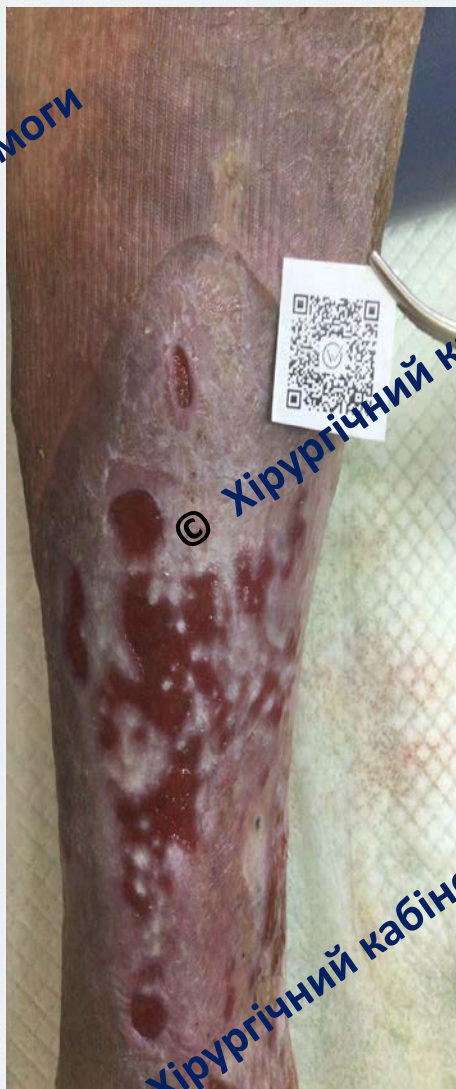© Хірургічний кабінет амбулаторної допомоги

© Хірургічний кабінет амбулаторної допомоги

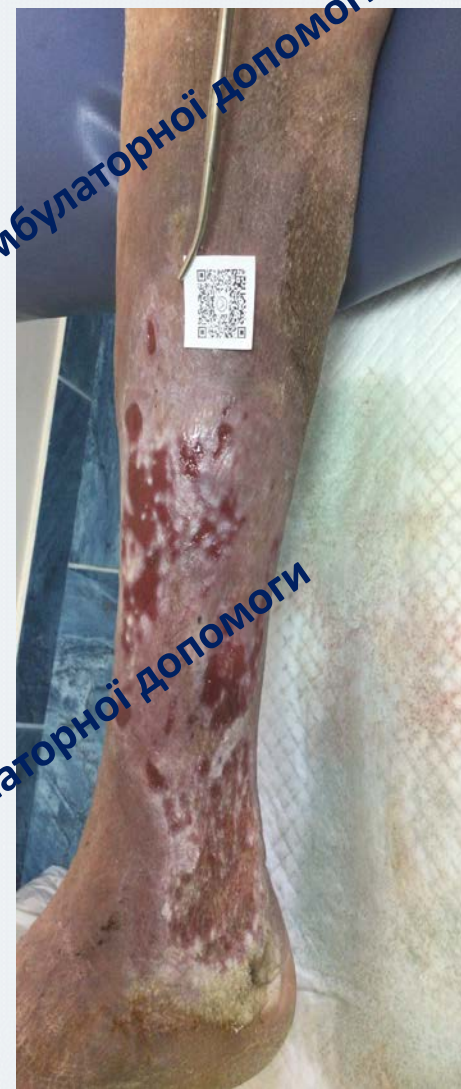# 31 день спостереження



2019-06-22

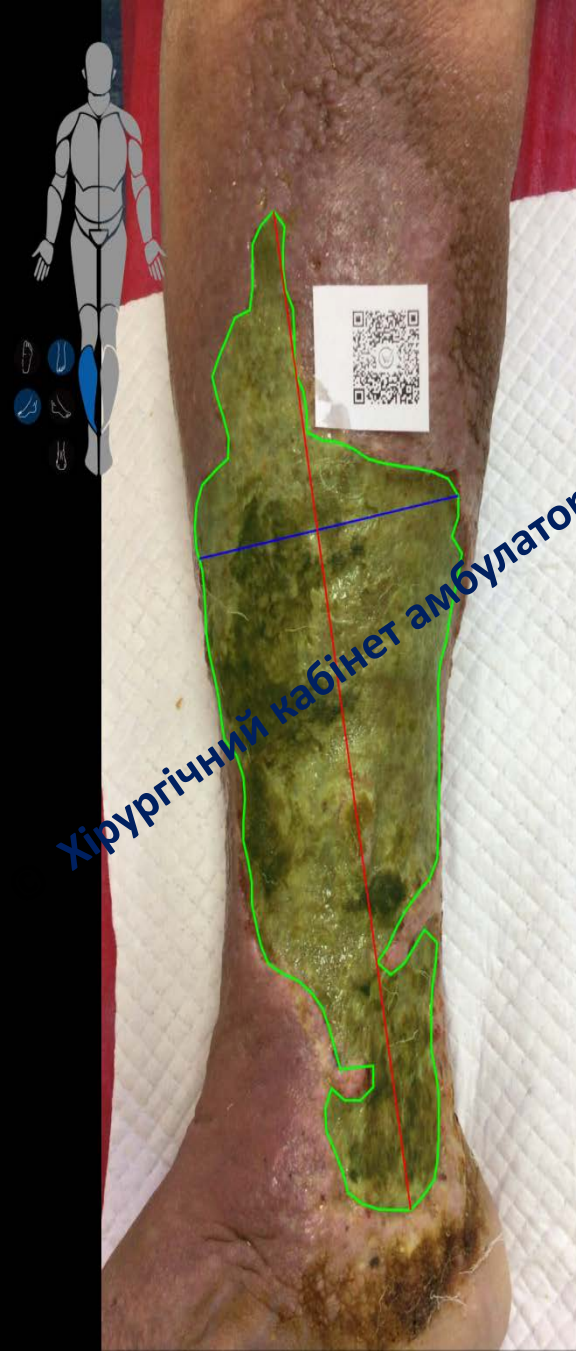

© 2019-06-28



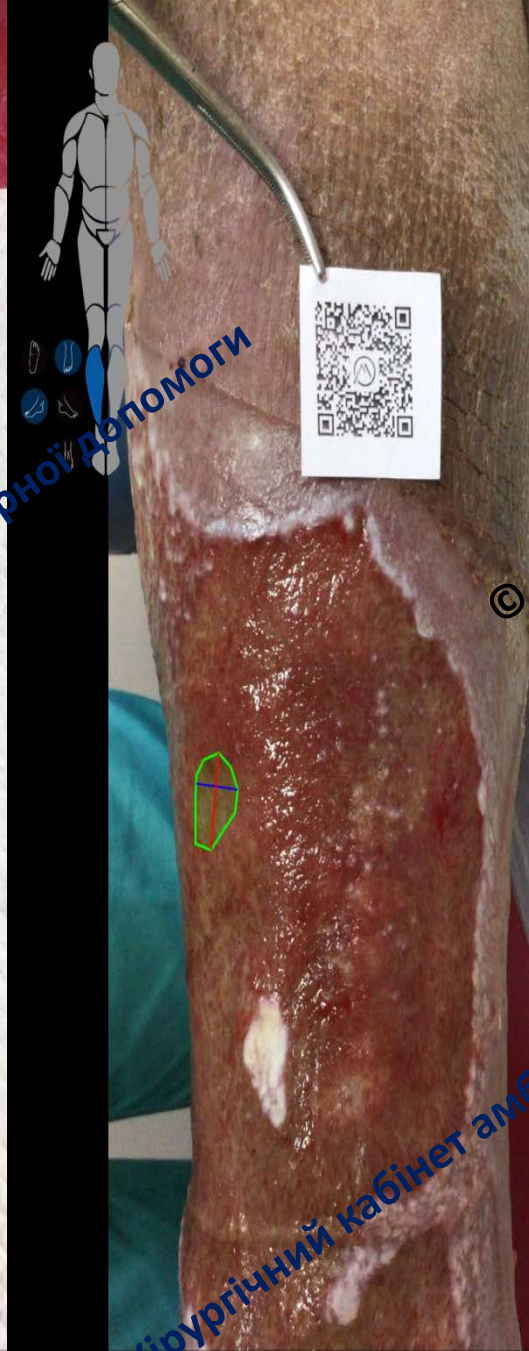2019-06-28

© Хірургічний кабінет амбулаторної допомоги



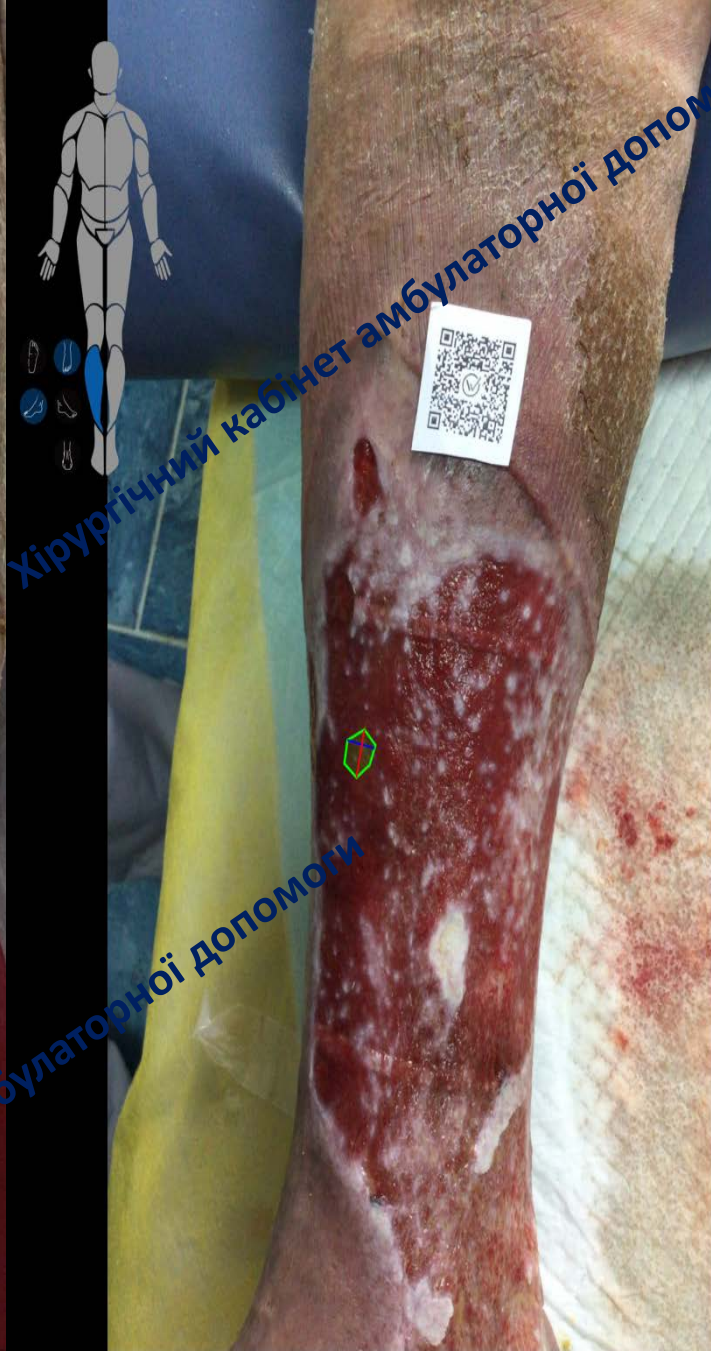Хірургічний кабінет амбулаторної допомоги

A: 114.8cm<sup>2</sup> C: 64.3cm  
L: 24.6cm W: 8.5cm



Хірургічний кабінет амбулаторної допомоги

A: 1.2cm<sup>2</sup> C: 4.2cm  
L: 1.7cm W: 0.9cm

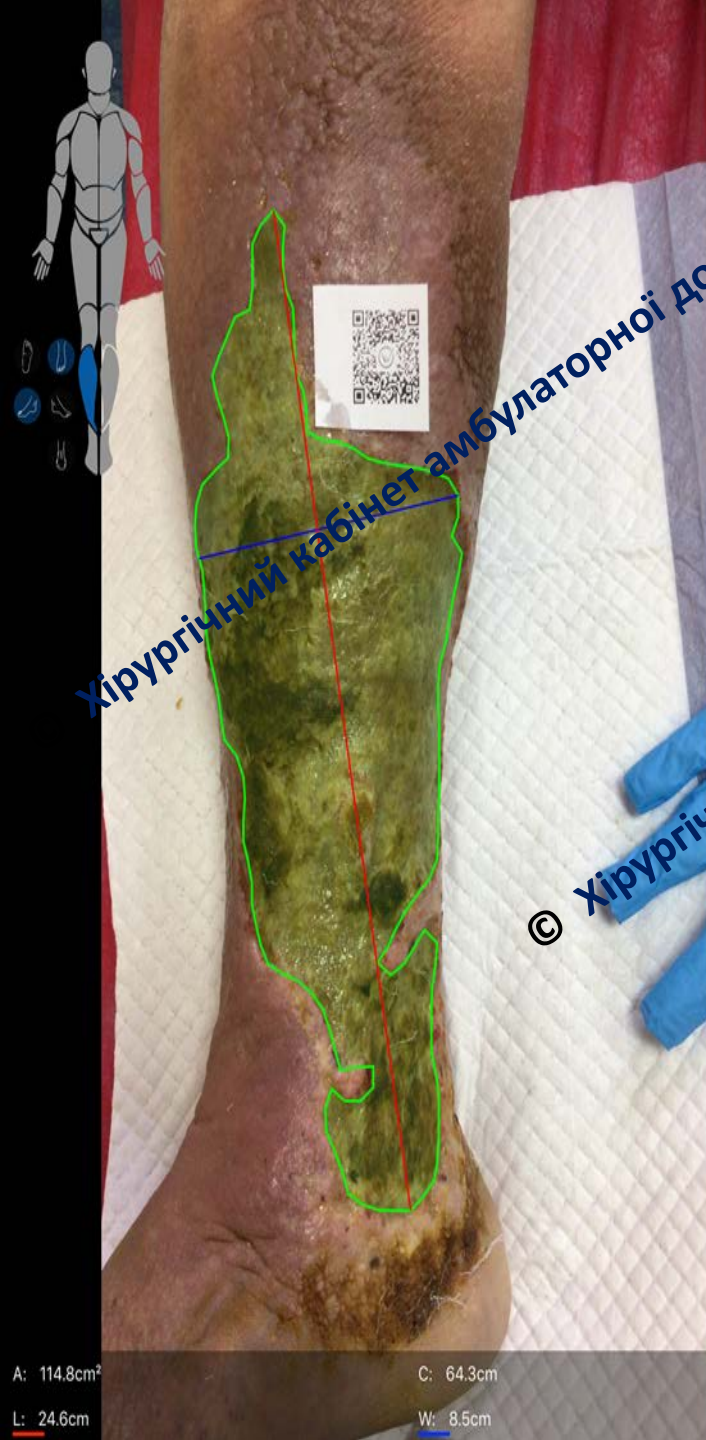

Хірургічний кабінет амбулаторної допомоги

A: 0.6cm<sup>2</sup> C: 2.9cm  
L: 1.1cm W: 0.8cm



1cm



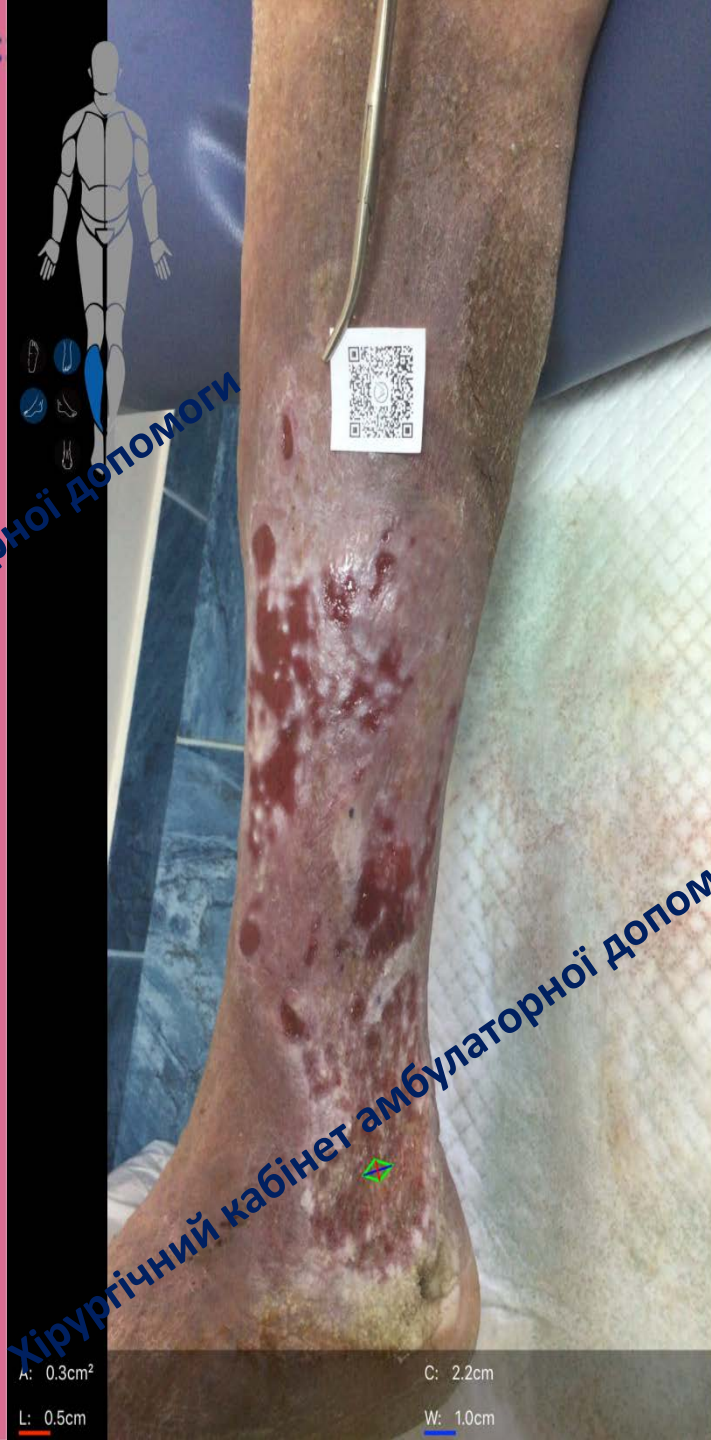
Tissue non-viable or deficient

Infection or Inflammation

Moisture imbalance

Edge of wound — non-advancing or undermining

© Хірургічний кабінет амбулаторної допомоги



A: 114.8cm<sup>2</sup>  
L: 24.6cm

C: 64.3cm  
W: 8.5cm

A: 0.3cm<sup>2</sup>  
L: 0.5cm

C: 2.2cm  
W: 1.0cm

1cm